



УДК 576.89

<https://doi.org/10.26516/2073-3372.2022.39.60>

Особенности паразито-хозяйинных взаимоотношений *Calodium* sp. (Nematoda: Capillariidae) – обыкновенная бурозубка *Sorex araneus*

М. Д.-Д. Батуева¹, И. В. Моролдоев², Т. И. Найданов³, Р. Ю. Абашеев^{3*}

¹ Институт общей и экспериментальной биологии СО РАН, г. Улан-Удэ, Россия

² Институт систематики и экологии животных СО РАН, г. Новосибирск, Россия

³ Бурятский государственный университет, г. Улан-Удэ, Россия

Аннотация. В ходе мониторинговых исследований заражённости грызунов и насекомоядных млекопитающих эндопаразитами на территории Байкальского региона впервые выявлен случай заражения бурозубки *Sorex araneus* нематодой рода *Calodium* Dujardin, 1845, вызывающей гепатический капиляриоз у млекопитающих (включая человека). Описана картина выявленных гистопатологических изменений в печени хозяина.

Ключевые слова: нематоды, бурозубки, печень, яйца, гистопатология.

Благодарности. Работа выполнена при поддержке Министерства науки и высшего образования РФ (проект АААА-А17-117011810039-4) и программы фундаментальных научных исследований государственных академий наук на 2021–2025 гг. (проект FWGS-2021-0002).

Для цитирования: Особенности паразито-хозяйинных взаимоотношений *Calodium* sp. (Nematoda: Capillariidae) – обыкновенная бурозубка *Sorex araneus* / М. Д.-Д. Батуева, И. В. Моролдоев, Т. И. Найданов, Р. Ю. Абашеев // Известия Иркутского государственного университета. Серия Биология. Экология. 2022. Т. 39. С. 60–65. <https://doi.org/10.26516/2073-3372.2022.39.60>

Short communication

Peculiarities of Host-Parasite Relationships between *Calodium* sp. (Nematoda: Capillariidae) and Common Shrew *Sorex araneus*

M. D-D Batueva¹, I. V. Moroldoev², T. I. Naidanov³, R. Yu. Abashev^{3*}

¹Institute of General and Experimental Biology SB RAS, Ulan-Ude, Russian Federation

²Institute of Systematics and Ecology of Animals SB RAS, Novosibirsk, Russian Federation

³Buryat State University, Ulan-Ude, Russian Federation

Abstract. Nematodes of the genus *Calodium* Dujardin, 1845 (syn. *Capillaria*, *Hepaticola*) are parasites and cause hepatic capillariasis in rodents and other mammals, including humans. The life cycle of *Calodium* spp. may be completed in a single host species. However, the eggs, which are laid in the liver, must mature outside of the host body (in the environment) prior to infecting a new host. The death of the host in which the adults reach sexual maturity, either by being eaten or dying and decomposing, is necessary for completion of the life cycle [Moravec, 1982]. For the first time, we de-

scribed the feature of the host-parasite relationship – the nematode *Calodium* sp. – common shrew. During monitoring studies of the parasite fauna of rodents and insectivores on the Baikal territory, we found the parasite *Calodium* sp. In some individuals, we noted fibrous formations on the surface of the liver, which were noticeable with the naked eye. Histological examination revealed the presence of petrified helminth fragments in the fibrous focus and eggs surrounded by connective tissue fibers. No inflammatory response of host to *Calodium* sp. was noted. Eggs of *Calodium* sp. translucent, oval in shape, covered with villi and located under a thin shell. Their length is 69.66 ± 1.86 (63.88–72.88); width with shell 38.3 ± 0.89 (35.49–41.11); width without shell 31.92 ± 0.72 (29.48–34.93). Caps are located on the poles of the eggs. Developing larvae are clearly visible, which are brightly stained with hematoxylin-eosin and Ziehl-Neelsen. The eggs are located compactly, the liver parenchyma at the site of localization is replaced by connective tissue. Connective tissue strands surround each egg and delimit it from the surrounding tissue. Perl's staining did not reveal the content of hemosiderin and macrophages in the liver. No liver edema was observed. The structures of the liver were destroyed, destruction of the hepatic lobules was revealed near the accumulation of parasite eggs, but without the destruction of hepatocytes. The areas occupied by the parasite accounted for almost a quarter of the volume of the liver: this is an extensive fibrous formation with a dead nematode inside and massive accumulations of eggs in a network of connective tissue fibers. No histopathological changes were found in the rest of the liver. Due to the lack of a mature specimen of the parasite, it was not possible to determine the nematode to the species level. Although *C. soricidae* is a specific parasite for the common shrew, the size of the eggs in this species is smaller than in the parasite we studied. With regard to the widespread nematode *C. hepatica*, the nature of the host-parasite relationship has been studied in some detail. In most studies, in rats *Rattus rattus* and *Rattus norvegicus*, parasite encapsulation and an inflammatory reaction around the nematode and eggs are expressed, the extent of liver fibrosis is not as significant as in the shrews we observed [De Andrade and Andrade, 2004; Millán et al., 2014; Fuehrer, 2014].

Keywords: nematodes, shrews, liver, eggs, histopathology.

For citation: Batueva M.D.-D., Moroldoev I.V., Naidanov T.I., Abasheev R.Yu. Peculiarities of Host-Parasite Relationships between *Calodium* sp. (Nematoda: Capillariidae) and Common Shrew *Sorex araneus*. *The Bulletin of Irkutsk State University. Series Biology. Ecology*, 2022, vol. 39, pp. 60-65. <https://doi.org/10.26516/2073-3372.2022.39.60> (in Russian)

Введение

Нематоды рода *Calodium* Dujardin, 1845 (syn. *Capillaria*, *Hepaticola*) являются паразитами и вызывают гепатический капилляриоз у грызунов и других млекопитающих, включая человека [Hepatic capillariasis ... , 1990]. Паразиты локализуются в паренхиме печени. Типичные хозяева нематод *Calodium* – грызуны и насекомоядные млекопитающие. Предположительно на грызунах паразитирует *Calodium hepaticum* (Bancroft, 1893) [Moravec, 1982], а на насекомоядных – *Calodium soricicola* (Yokogawa et Nischigori, 1924) [Moravec, 1982]. По поводу самостоятельности вида *C. soricicola* в отечественной и зарубежной литературе нет единой точки зрения [Скрябин, Шихобалова, Орлов, 1957; Карпенко, Панов, 2020]. Генетические данные по этому виду в базе GenBank отсутствуют. *C. hepaticum* изучен лучше: вид распространён по всему миру и помимо грызунов отмечается у насекомоядных млекопитающих [Fuehrer, 2014].

Отмеченные у бурозубок в Бурятии нематоды *Calodium* были определены как *C. soricicola* [Карпенко, 1985; Карпенко, Федоров, Чечулин, 1989]. Жизненный цикл *Calodium* spp. прямой. Так, личинки *C. hepaticum* после проглатывания яиц зверьком вылупляются в области слепой кишки и проникают в печень через систему воротной вены. Взрослые нематоды живут в паренхиме печени 18–60 дней, здесь же самки откладывают неэмбрионированные яйца. После смерти хозяина (продолжительность жизни бурозубок

1,5 года) яйца попадают в окружающую среду. Попадание в организм хищника неэмбрионированных яиц приводит к паразитарным инфекциям (псевдопаразитизм), при этом неинфекционные яйца выбрасываются в окружающую среду вместе с фекалиями [Moravec, 1982].

Цель настоящего исследования – изучение характера паразито-хозяйинных взаимоотношений в системе *Calodium* sp. – обыкновенная бурозубка на территории Байкальского региона.

Материалы и методы

Сборы бурозубок проведены в течение летнего сезона 2017 г. в Кабанском районе Республики Бурятия на северном макросклоне хр. Хамар-Дабан (окрестности населённых пунктов Выдрино, Дулиха, Танхой, Клюевка, Истомино). Зверьки отловлены с помощью стандартных живоловушек, составлявшихся по 10 шт. в различных биотопах. Отловлено 29 экз. бурозубок, преимущественно *Sorex araneus*, по одному экземпляру – *S. isodon*, *S. tundrensis*, *S. minutus*, *S. caecutiens*. После препарирования печень животных фиксировалась в 96%-ном этаноле и 10%-ном формалине.

Гистологическому анализу по стандартной методике [Меркулов, 1969] были подвергнуты 18 образцов печени. После дегидратации образцы были перемещены в парафин, срезы ткани толщиной 4–6 мкм получены на ротационном микротоме МПС-2 («Точмедприбор», Россия) и окрашены гематоксилин-эозином по Циль – Нильсену, по Перльсу, импрегнированы серебром. Изучение срезов проводилось под бинокулярным микроскопом МС 50 (Micos, Австрия).

Результаты и обсуждение

Визуальное обследование фрагментов печени бурозубок выявило их неоднородность по цвету: на ряде образцов видны белые неровные пятна примерно до 3 мм в диаметре (рис. 1).

Среди 18 гистологически исследованных образцов в одном обнаружены яйца *Calodium* sp. и погибшие черви. Фрагменты тела нематод были частично петрифицированы, вокруг паразита формировался крупный фиброзный очаг (рис. 2, а).

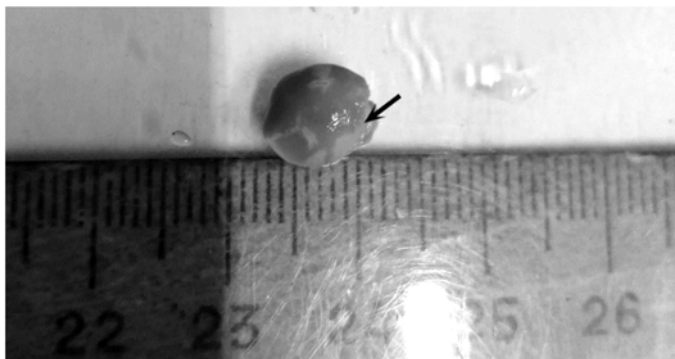


Рис 1. Печень бурозубки, инфицированная *Calodium* sp. Стрелкой показаны фиброзные образования

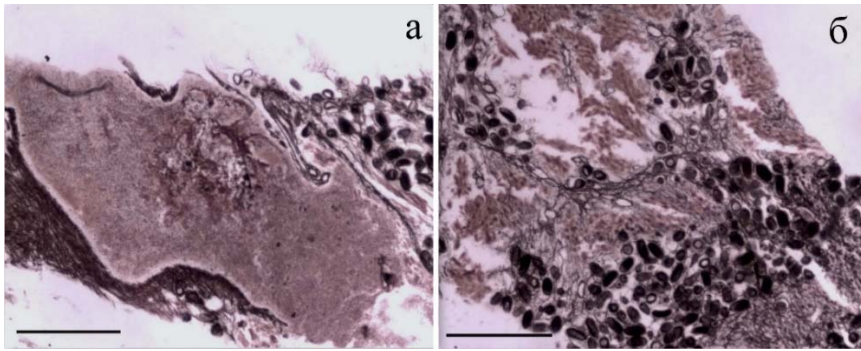


Рис. 2. Срезы образца печени бурозубки *Sorex araneus*, инфицированной нематодой *Calodium* sp. Импрегнация серебром. Шкала 500 мкм. а – фиброзное образование вокруг тела нематоды *Calodium* sp.; б – яйца *Calodium* sp. в печени, окружённые сетью соединительнотканых волокон

Воспалительные клетки и соединительнотканые капсулы вокруг нематод и яиц не обнаружены. Яйца *Calodium* sp. полупрозрачные, овальной формы, покрыты ворсинками и находятся под тонкой оболочкой. Их длина $69,66 \pm 1,86$ (63,88–72,88); ширина с оболочкой $38,3 \pm 0,89$ (35,49–41,11); ширина без оболочки $31,92 \pm 0,72$ (29,48–34,93). На полюсах яиц располагаются крышечки. Хорошо видны развивающиеся личинки, которые ярко окрашиваются гематоксилин-эозином и по Циль – Нильсену. Яйца располагаются компактно, паренхима печени на месте локализации замещается соединительной тканью. Соединительнотканые тяжи окружают каждое яйцо и отграничивают его от окружающей ткани (рис. 2, б). Окрашивание по Перльсусу не выявило содержание гемосидерина и макрофагов в печени. Отёк печени не наблюдался. Структуры печени разрушены, возле скопления яиц паразита выявлена деструкция печёночных долек, но без разрушения гепатоцитов.

Участки, занимаемые паразитом, составили почти четверть объёма печени: это обширное фиброзное образование с погибшей нематодой внутри и массовые скопления яиц в сети из волокон соединительной ткани. В остальной части печени гистопатологических изменений не выявлено.

Из-за отсутствия зрелого экземпляра паразита определить нематоду до вида не удалось. Хотя специфичным паразитом для обыкновенной землеройки является *C. soricidae*, размеры яиц у этого вида мельче, чем у исследованного нами паразита.

Характер паразито-хозяйных взаимоотношений широко распространённой нематоды *C. hepatica* исследован довольно подробно. В ряде работ у крыс *Rattus rattus* и *R. norvegicus* описана выраженная инкапсуляция паразита и воспалительная реакция вокруг тела нематоды и яиц, размеры фиброза печени не столь значительны, как у наблюдаемых нами бурозубок [*Capillaria hepatica* infection ... , 2001; De Andrade, Andrade, 2004; First record of *Calodium* ... , 2010; Fuehrer, 2014; Factors associated with ... , 2014]. Характер гистопатологических изменений, вызываемых нематодой *Calodium* spp. в печени насекомоядных млекопитающих, ранее не был описан.

Список литературы

Карпенко С. В., Панов В. В. *Calodium soricicola* (Yokogawa et Nischigori, 1924) (Nematoda: Capillariidae): экологические особенности зараженности землероек юга Западной Сибири // Паразитология. 2020. Т. 54, № 1. С. 32–41. <https://doi.org/10.31857/S1234567806010046>

Карпенко С. В. Гельминты насекомоядных млекопитающих семейства Soricidae зоны влияния Байкало-Амурской магистрали: автореф. дис. ... канд. биол. наук. Алма-Ата, 1985. 22 с.

Карпенко С. В., Федоров К. П., Чечулин А. И. Нематоды бурозубок зоны влияния Байкало-Амурской магистрали // Экология гельминтов позвоночных Сибири. Новосибирск: Наука, 1989. С. 86–105.

Меркулов Г. А. Курс патогистологической техники. Л.: Медицина, 1969. 406 с.

Скрябин К. И., Шихобалова Н. П., Орлов И. В. Трихоцефалиды и капилляриды животных и человека и вызываемые ими заболевания. Основы нематодологии. М.: Наука, 1957. Т. 6. 585 с.

Capillaria hepatica infection in wild brown rats (*Rattus norvegicus*) from the urban area of Milan, Italy / R. Ceruti, O. Sonzogni, F. Origi, F. Vezzoli, S. Cammarata, A. M. Giusti, E. Scanziani // J. Vet. Med. B. Infect. Dis. Vet. Public Health. 2001. Vol. 48, N 3. P. 235–240. <https://doi.org/10.1046/j.1439-0450.2001.00436.x>

De Andrade S. B., Andrade Z. A. Experimental hepatic fibrosis due to *Capillaria hepatica* infection (differential features presented by rats and mice) // Mem. Inst. Oswaldo Cruz. 2004. Vol. 99, N 4, P. 399–406. <https://doi.org/10.1590/s0074-02762004000400010>

Factors associated with the prevalence and pathology of *Calodium hepaticum* and *C. splenae-cum* in periurban micromammals / J. Millán, A. D. Chirife, T. Proboste, R. Velarde // Parasitol. Res. 2014. Vol. 113. P. 3001–3006. <https://doi.org/10.1007/s00436-014-3962-1>

First record of *Calodium hepaticum* and *Taenia taeniaeformis* liver infection in wild Norway rats (*Rattus norvegicus*) in Serbia / M. Kataranovski, L. Zolotarevski, S. Belij, I. Mirkov, J. Stosic, A. Popov, D. Kataranovski // Arch. Biol. Sci. 2010. Vol. 62, Is. 2. P. 431–440. <https://doi.org/10.2298/ABS1002431K>

Fuehrer H.P. An overview of the host spectrum and distribution of *Calodium hepaticum* (syn. *Capillaria hepatica*): part 2 – Mammalia (excluding Muroidea) // Parasitol. Res. 2014. Vol. 113. P. 641–651. <https://doi.org/10.1007/s00436-013-3692-9>

Hepatic capillariasis in a 1-year-old child / T. Berger, A. Degremont, J. O. Gebbers, O. Tönz // Eur. J. Pediatr. 1990. N 149. P. 333–336. <https://doi.org/10.1007/BF02171560>

Moravec F. Proposal of a new systematic arrangement of nematodes of the family Capillariidae // Folia Parasitol. 1982. Vol. 29, N 2. P. 119–132.

References

Karpenko S.V., Panov V.V. *Calodium soricicola* (Yokogawa et Nischigori, 1924) (Nematoda: Capillariidae): ekologicheskie osobennosti zarazhennosti zemlerоек yuga Zapadnoi Sibiri [Ecological characterization of nematode infection of shrews in South-West Siberia]. *Entomol. Rev.*, 2020, vol. 54, no. 1, pp. 32–41. (in Russian). <https://doi.org/10.31857/S1234567806010046>

Karpenko S.V. *Gelminty nasekomoyadnykh mlekopitaushchikh semeistva Soricidae zony vliyaniya Baikalo-Amurskoy magistrali* [Helminths of insectivorous mammals of the Soricidae family in the influence zone of the Baikal-Amur railway]. Cand. sci. diss. abstr. Alma-Ata, 1985, 22 p. (in Russian)

Karpenko S.V., Fedorov K.P., Chechulin A.I. Nematomy burozubok zony vliyaniya Baikalo-Amurskoy magistrali [Nematodes of shrews in the influence zone of the Baikal-Amur railway]. *Ekologiya gelmintov pozvonochnykh Sibiri* [Ecology of Vertebrate Helminths in Siberia]. Novosibirsk, Nauka Publ., 1989, pp. 86–105. (in Russian)

Merkulov G.A. *Kurs patogistologicheskoi tekhniki* [Course in pathohistological technique]. St.-Petersb., Meditsina Publ., 1969, 406 p. (in Russian)

Skryabin K.I., Shikhobalova N.P., Orlov I.V. *Trikhocephalidy i kapillariidy zhivotnykh i cheloveka i vyzivaemye imi bolezni. Osnovy nematodologii* [Trichocephalids and capillariids of animals and humans and the diseases they cause. Fundamentals of nematodology]. Moscow, Nauka Publ., 1957, vol. 6, 585 p. (in Russian)

Berger T., Degremont A., Gebbers J. O., Tönz O. Hepatic capillariasis in a 1-year-old child. *Eur. J. Pediatr.*, 1990, no. 149, pp. 333–336. <https://doi.org/10.1007/BF02171560>

Ceruti R., Sonzogni O., Origgi F., Vezzoli F., Cammarata S., Giusti A.M., Scanziani E. Capillaria hepatica infection in wild brown rats (*Rattus norvegicus*) from the urban area of Milan, Italy. *J. Vet. Med. B. Infect. Dis. Vet. Public Health*, 2001, vol. 48, no. 3, pp. 235-240. <https://doi.org/10.1046/j.1439-0450.2001.00436.x>

De Andrade S.B., Andrade Z.A. Experimental hepatic fibrosis due to *Capillaria hepatica* infection (differential features presented by rats and mice). *Mem. Inst. Oswaldo Cruz*, 2004, vol. 99, no. 4, pp. 399-406. <https://doi.org/10.1590/s0074-02762004000400010>

Fuehrer H.P. An overview of the host spectrum and distribution of *Calodium hepaticum* (syn. *Capillaria hepatica*): part 2 – Mammalia (excluding Muroidea). *Parasitol. Res.*, 2014, vol. 113, pp. 641-651. <https://doi.org/10.1007/s00436-013-3692-9>

Kataranovski M., Zolotarevski L., Belij S., Mirkov I., Stosic J., Popov A., Kataranovski D. First record of *Calodium hepaticum* and *Taenia taeniaeformis* liver infection in wild Norway rats (*Rattus norvegicus*) in Serbia. *Arch. Biol. Sci.*, 2010, vol. 62, is. 2, 431-440 p. <https://doi.org/10.2298/ABS1002431K>

Millán J., Chirife A.D., Proboste T., Velarde R. Factors associated with the prevalence and pathology of *Calodium hepaticum* and *C. splenaecum* in periurban micromammals. *Parasitol. Res.*, 2014, vol. 113, pp. 3001-3006. <https://doi.org/10.1007/s00436-014-3962-1>

Moravec F. Proposal of a new systematic arrangement of nematodes of the family Capillariidae. *Folia Parasitol.*, 1982, vol. 29, no. 2, pp. 119-132.

Сведения об авторах

Батуева Марина Дашу-Доржиевна

кандидат биологических наук, старший научный сотрудник

Институт общей и экспериментальной биологии СО РАН

Россия, 670047, г. Улан-Удэ, ул. Сахьяновой, 6

e-mail: badmm_@rambler.ru

Моролдоев Игорь Викторович

кандидат биологических наук, старший научный сотрудник

Институт систематики и экологии животных СО РАН

Россия, 630091, г. Новосибирск, ул. Фрунзе, 11

e-mail: igmor@list.ru

Найданов Тимур Иминович

студент

Бурятский государственный университет

Россия, 670000, г. Улан-Удэ, ул. Смолина, 24а

e-mail: timanaydan@gmail.com

Абашеев Роман Юрьевич

кандидат биологических наук, старший преподаватель

Бурятский государственный университет

Россия, 670000, г. Улан-Удэ, ул. Смолина, 24а

E-mail: abashrom@yandex.ru

Information about the authors

Batueva Marina Dashi-Dorzhiievna

Candidate of Science (Biology), Senior Research Scientist

Institute of General and Experimental Biology SB RAS

6, Sakhyanova st., Ulan-Ude, 670047, Russian Federation

e-mail: badmm_@rambler.ru

Moroldoev Igor Viktorovich

Candidate of Science (Biology), Senior Research Scientist

Institute of Systematics and Ecology of Animals SB RAS

11, Frunze st., Novosibirsk, 630091, Russian Federation

e-mail: igmor@list.ru

Naidanov Timur Iminovich

Student

Buryat State University

24a, Smolin St., Ulan-Ude, 670000, Russian Federation

e-mail: timanaydan@gmail.com

Abasheev Roman Yurievich

Candidate of Science (Biology), Senior Lecturer

Buryat State University

24a, Smolin st., Ulan-Ude, 670000, Russian Federation

e-mail: abashrom@yandex.ru