



УДК 615.4+574:616

## Тучные клетки селезёнки белых мышей при биопробе на токсичность рыб из озера Котокельское (Прибайкалье)

С. В. Пронина<sup>1</sup>, Н. М. Пронин<sup>2</sup>

<sup>1</sup>Бурятский государственный университет, Улан-Удэ

<sup>2</sup>Институт общей и экспериментальной биологии СО РАН, Улан-Удэ

E-mail: SPronina06@mail.ru

**Аннотация.** Исследована реакция тучных клеток (ТК) селезёнки белых мышей из биопробы на токсичность рыб оз. Котокельское в период вспышки АТПМ (гаффской болезни). В селезёнке белых мышей, получавших рыбу из оз. Котокельское, происходит активация тучноклеточной популяции, выражающаяся в увеличении абсолютного количества ТК, численности насыщенных гранулами клеток и в усилении их дегрануляции. Абсолютная численность ТК возрастает в 3,7 раза по сравнению с контролем. У подопытных и контрольных мышей доминируют тёмные клетки (56,8 % и 46,6 %, соответственно), наиболее богатые биологически активными веществами. Их абсолютная численность в селезёнке мышей из опытной группы в 4,5 раза выше по сравнению с контрольной. Функциональная активность ТК также выше, поскольку численность слабо, умеренно и сильно дегранулированных клеток у мышей из опытной группы достоверно больше.

**Ключевые слова:** гаффская болезнь, рыбы, токсичность, белые мыши, селезёнка, тучные клетки.

### Введение

Тучные клетки (тканевые базофилы, ТК) являются обязательным компонентом соединительной ткани практически всех органов животных. Эти клетки способны синтезировать и выделять большой спектр биологически активных веществ (БАВ), которые влияют на проницаемость кровеносных сосудов, способствуют быстрому выселению иммунокомпетентных клеток в ткани, стимулируют приток и активность клеток, участвующих в воспалительных реакциях, инициируют и регулируют аллергические реакции [2; 3]. Поэтому количественные изменения ТК и их активность могут быть важными составляющими патогенеза при заболеваниях различной этиологии.

Весной 2008 г. впервые в Восточной Сибири произошла вспышка алиментарно-токсической параксизмальной миоглобинурии (АТПМ) (синонимы: гаффская, сартланско-юковская болезнь) среди населения побережья оз. Котокельское – крупнейшего рыбохозяйственного и рекреационного водоёма Прибайкалья, имеющего сток в оз. Байкал через систему рек (Исток – Каточик – Турка) [7]. В этот период наблюдалась массовая гибель рыб, рыбадных птиц и домашних животных (кошек и собак) [7; 8]. В населённых пунктах Котокельского приозёрья синдром АТПМ зарегистрирован у 16 человек, в том числе в одном случае с летальным исходом. Всего за 2008–2011 гг. заре-

гистрирован 21 случай заболевания с диагнозом АТПМ (гаффская болезнь). Заболевшие накануне употребляли рыбу из оз. Котокельское и один раз из р. Турка. Экспериментальные исследования при биопробе на крысах линии Wistar показали, что в воде оз. Котокельское содержится токсин, вызывающий умеренную миоглобинурию. Токсин накапливается в липопротеинах мышечной ткани рыб [4]. Гистологические исследования органов белых мышей, проведённые авторами при биопробе на токсичность рыб, отловленных в оз. Котокельское в марте-апреле 2009 г., выявили патоморфологические изменения в разных органах, в том числе в скелетной мускулатуре, которые сходны с изменением мышц лабораторных животных в биопробах на токсичность рыб в предшествующих вспышках АТПМ в Сибири: на оз. Убинском [6] и озёрах Тарминской группы [1; 5]. В оз. Котокельском выявлены гепатотоксины RR, LR и YR, продуцируемые цианобактериями *Microcystis ssp.* и *Anabaena lemmermannii*. Внутриклеточная концентрация микроцистинов в фитопланктоне озера составляла 53 мкг/г с. в. [7]. Особенностью микропатоморфологии органов мышей в биопробе на токсичность рыб из оз. Котокельское являются глубокие изменения в печени, отражающие гепатотоксичность токсиканта, содержащегося в рыбах, которыми кормили опытных животных [4; 8]. В представленной статье приведены результаты дальнейших ги-

стопатологических исследований материала мышей из этого опыта, а именно определение количественных и функциональных изменений ТК в селезёнке белых мышей.

### **Материалы и методы**

Биопроба на токсичность рыб из оз. Котокельское поставлена на самцах белых мышей линии СВА массой 25–30 г. Опытную группу мышей (8 особей) дважды в сутки кормили внутренними органами (без желчного пузыря) окуня *Perca fluviatilis* и плотвы *Rutilus rutilus* из оз. Котокельское, а животных контрольной группы (3 особи) – органами от рыб, отсутствие ядовитых свойств которых не вызывало сомнений. Эксперимент длился 11 суток (с 25.03 по 04.04.2009). Животных выводили из эксперимента под лёгким эфирным наркозом в соответствии с «Правилами проведения работ с использованием экспериментальных животных» (Приказ МЗ № 755 от 12.08.1977). Селезёнку мышей фиксировали 10%-ным нейтральным формалином и жидкостью Карнуа. Парафиновые срезы органа толщиной 4–6 мкм окрашивали азур II-эозином, 0,5%-ным водным раствором толуидинового синего, альциановым синим 8G при pH 2,5 и при pH 1,0, основным коричневым по Шубичу. ТК подсчитывали дифференцированно по насыщенности гранулами (тёмные, светлые, очень светлые) и различной степени дегрануляции (слабо, умеренно и сильно дегранулированные) в 25 полях зрения на 5-ти срезах (окрашенных азур II – эозином) от каждого животного при увеличении в 1000 раз под микроскопом Olympus CX41 (Olympus, Япония). Полученные данные обработаны статистически с помощью пакета программ Statistica 6.0 методом Mann-Whitney U-тест для непараметрических данных при уровне достоверности  $p \leq 0,05$ .

### **Результаты и обсуждение**

У мышей, получавших рыбу из оз. Котокельское, на 3–5-е сутки появились чёткие клинические признаки синдрома АТПМ [1]. У одной мыши на 5-е сутки начался парез конечностей и на следующий день она пала. Остальные мыши были выведены из эксперимента на 11-е сутки эфирным наркозом. При вскрытии у животных отмечено увеличение печени, энтерит, очаговый отёк лёгких, очаговая гиперемия печени.

В селезенке мышей ТК локализуются в красной пульпе, редко – в капсуле и белой пульпе, обычно контактируя с несколькими лимфоцитами. В области их контакта всегда присутствуют тёмные гранулы (рис., А). Клет-

ки округлой, овальной или полигональной формы располагаются поодиночке или небольшими группами. ТК проявляют метахромазию при окрашивании азур II – эозином (см. рис., А) и 0,5%-ным водным раствором толуидинового синего. Они интенсивно окрашиваются альциановым синим 8G при pH 1,0 и pH 2,5 и основным коричневым (рис., Б). Результаты гистохимических методов окрашивания показывают, что ТК селезёнки белых мышей содержат кислые гликозаминогликаны, в том числе сульфатированные. По тинкториальным свойствам ТК селезёнки мышей близки к ТК слизистых оболочек.

Количественная характеристика общей численности и различных форм ТК по насыщенности гранулами и степени дегрануляции приведены в таблице. Установлено, что у мышей, которых кормили рыбой из оз. Котокельское (опыт), статистически достоверно (в 3,7 раза) увеличивается абсолютная численность ТК по сравнению с контролем. При этом у подопытных и контрольных мышей по удельной доле доминируют тёмные, наиболее богатые гранулами, клетки (56,8 и 46,6 % соответственно). Это свидетельствует о насыщенности биологически активными веществами (БАВ) тучноклеточной популяции селезёнки мышей. При этом абсолютная численность тёмных ТК у подопытных мышей, кормленных рыбой из оз. Котокельское, значительно (в 4,5 раза) выше по сравнению с контрольной группой. У мышей из опытной группы также достоверно выше абсолютная численность светлых и очень светлых клеток (см. табл.).

Функциональную активность ТК определяет степень их дегрануляции. Число слабо, умеренно и сильно дегранулированных ТК в селезёнке опытной группы мышей достоверно выше по сравнению с контрольной (см. табл.). Возможно, у мышей из опытной группы происходит активная миграция незрелых форм ТК в селезёнку и последующая их дифференцировка. Трёхкратное увеличение числа умеренно дегранулированных ТК по сравнению с сильно дегранулированными в опытной группе может быть свидетельством того, что выделение гранул происходит не только в период дегрануляции, но и путём медленного их экзоцитоза. В пользу этого свидетельствует и факт выделения гранул ТК в сторону контактирующих с ними лимфоцитов. Дегрануляция ТК может вызываться иммунологическими и неиммунологическими стимулами [2].

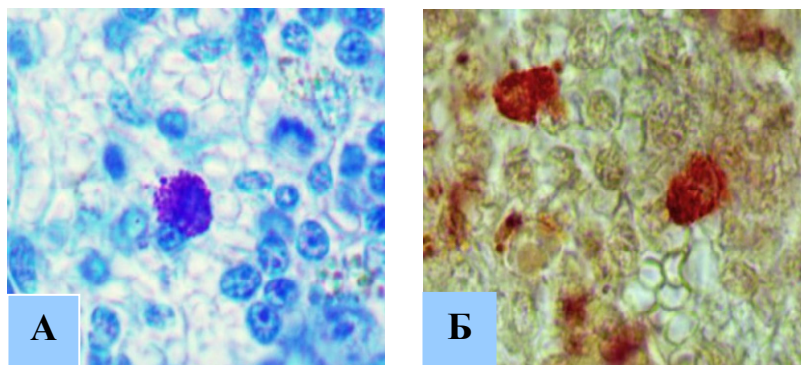


Рис. Тучные клетки в селезёнке белых мышей. Увел. X 1000.  
А – окрашивание азур II – эозином, Б – окрашивание основным коричневым

Таблица

Количество ТК в селезёнке белых мышей  
при биопробе на токсичность рыб из оз. Котокельское

Формы ТК	Кол-во ТК в одном поле зрения		р	Доля форм ТК, в %	
	Опыт, М ±m	Контроль, М±m		Опыт	Контроль
Общее число ТК	4,40±0,30	1,19±0,08	0,01	100	100
<i>Формы ТК по насыщенности гранулами</i>					
Тёмные	2,50±0,35	0,55±0,18	0,02	56,8	46,6
Светлые	1,31±0,22	0,45±0,14	0,02	29,8	38,2
Очень светлые	0,59±0,14	0,18±0,07	0,05	13,4	15,2
<i>Формы ТК по степени дегрануляции</i>					
Слабо	1,04±0,16	0,31±0,11	0,02	23,8	26,1
Умеренно	2,52±0,51	0,58±0,11	0,02	57,4	48,7
Сильно	0,82±0,14	0,30±0,06	0,02	18,8	25,2

Результаты только микроморфологического исследования не дают однозначного ответа на вопрос, является ли токсин, накапливающийся в рыбе оз. Котокельское в период вспышки АТПМ, иммуногеном. Контактное взаимодействие ТК с лимфоцитами и выделение в их сторону гранул свидетельствует о регулирующем действии ТК на лимфоциты селезёнки мышей, поскольку доказано участие ТК в пролиферации и дифференцировке Т-лимфоцитов [10]. Полученные результаты, как и данные ранее проведённых исследований, свидетельствующие о двукратном уменьшении относительного содержания белой пульпы в селезёнке [9] и трёхкратном увеличении интраэпителиальных Т-лимфоцитов в слизистой тонкого кишечника опытных мышей [7], дают основание предположить, что ТК селезёнки влияют на дифференцировку Т-лимфоцитов и, возможно, на их миграцию в орган, в который поступает токсин. В целом при действии токсина, накапливающегося в рыбе оз. Котокельское в период вспышки АТПМ, у белых мышей происходит активация селезёночной популяции ТК, выражающаяся в увеличении абсолютного количества ТК, уси-

лении их дегрануляции и обогащении тучно-клеточной популяции молодыми (богатыми БАВ) клетками.

#### Литература

1. Алиментарно-токсическая паразитарная миоглобинурия (АТПМ): метод. рекомендации. – Тюмень: Тюмен. гос. сельхоз. акад., 2004. – 58 с.
2. Быков В. Л. Секреторные механизмы и секреторные продукты тучных клеток / В. Л. Быков // Морфология. – 1999. – Т. 115, вып. 2. – С. 64–72.
3. Быков В. Л. Развитие и гетерогенность тучных клеток / В. Л. Быков // Морфология. – 2000. – Т. 117, № 2. – С. 86–92.
4. К этиологии вспышки гаффской болезни на оз. Котокель / Л. Н. Шантанова [и др.] // Бюл. ВСНЦ РАМН. – 2010. – № 3. – С. 294–298.
5. Митрофанова Т. С. Патологоанатомические изменения у мышей при гаффской болезни в условиях эксперимента / Т. С. Митрофанова // Современное состояние рыбоводства на Урале и перспективы его развития. – Екатеринбург, 2003. – С. 243–247.
6. Непомнящих Л. М. Морфологическое исследование соматических мышц при алиментарно-токсической паразитарной миоглобинурии /

Л. М. Непомнящих, М. М. Бакарев // Бюл. exper. биол. – 1996. – Т. 121, № 2. – С. 228–233.

7. Озеро Котокельское: природное условие, биота, экология / отв. ред. Н. М. Пронин, Л. Л. Убу-гунов. – Улан-Удэ: Изд-во БНЦ СО РАН, 2013. – 340 с.

8. Паразитофауна окуня озера Котокельское (Республика Бурятия, Прибайкалье) в период вспышки гаффской болезни / Н. М. Пронин [и др.] // Вестн. Бурят. гос. ун-та. – 2010. – Вып. 4. – С. 174–179.

9. Пронина С. В. Микроморфологические изменения в селезёнке лабораторных белых мышей при биопробе на токсичность рыб из оз. Котокельское (Прибайкалье) / С. В. Пронина, Н. М. Пронин // Изв. Иркут. гос. ун-та. Сер. Биология. Экология. – 2012. – Т. 5, № 3. – С. 118–122.

10. Notch signaling confers antigen-presenting cell functions on mast cells / N. Nakano [et al.] // J. Allergy Clin. Immunol. – 2009. – Vol. 123, N 1. – P. 74–81.

## White mice spleen mast cells during bioprobe on toxicity of fishes from Kotokel'skoe lake (Pribaikal'e)

S. V. Pronina<sup>1</sup>, N. M. Pronin<sup>2</sup>

<sup>1</sup>*Buryat State University, Ulan-Ude*

<sup>2</sup>*Institute of General and Experimental Biology SB RAS, Ulan-Ude*

**Abstract.** Reaction of white mice spleen mast cells (MC) from bioprobe on toxicity of fishes from Kotokel'skoe lake during ictus of Haff disease was investigated. Results of histochemical staining shows presence of acid glycosaminoglycans, including sulphated ones, in white mice spleen MC. It is determined, that in experimental mice which were fed with fish from Kotokel'skoe lake, MC absolute number was significantly higher (in 3.7 times) compared with controls. In experimental and control mice dark MC dominate, which abundant in granules saturated with biologically active substances. In experimental mice absolute number of MC was higher in 4.5 times compared with controls. MC functional activity in the spleen of experimental mice was also higher compared with controls, since the number of weakly, medium and strongly degranulated MC was significantly higher. In conclusion, in spleen of white mice which were fed with fish from Kotokel'skoe lake, activation of MC population occurred, which was expressed in increasing of absolute number, number of cells rich in granules and intensification of degranulation.

**Key words:** Haff disease, fishes, toxicity, white mice, spleen, mast cells.

*Пронина Светлана Васильевна  
Бурятский государственный университет  
672000, г. Улан-Удэ, ул. Смолина, 24а  
доктор биологических наук, профессор  
тел. (3012)44–55–03  
E-mail: SPronina06@mail.ru*

*Pronina Svetlana Vasilyevna  
Buryat State University  
24 Smolin St., Ulan-Ude, 672000  
D.Sc. of Biology, Prof.  
phone: (3012)44–55–03  
E-mail: SPronina06@mail.ru*

*Пронин Николай Мартемьянович  
Институт общей и экспериментальной  
биологии СО РАН  
670047, Улан-Удэ, Сахьяновой, 6  
доктор биологических наук,  
главный научный сотрудник  
тел. (3012)43–42–29  
E-mail: proninnm@yandex.ru*

*Pronin Nikolai Martemianovich  
Institute of General and Experimental  
Biology SB RAS  
6 Sakhyanova St., Ulan-Ude, 670047  
D. Sc. of Biology, principal research scientist  
phone: (3012)43–42–29  
E-mail: proninnm@yandex.ru*